·临床研究·

bcl-2/bax 基因表达和少突胶质细胞凋亡在海洛因海绵状白质脑病发病机制中的作用

尹瑞雪 陆江阳 陆兵勋 陈强 于佳 崔德华

【摘要】 **目的** 通过 bcl-2/bax 蛋白调控脑白质少突胶质细胞凋亡,研究海洛因海绵状白质脑病(HSLE)的发病机制。**方法** 病例组 4 例 HSLE 及对照组 5 例非脑部病变 4% 多聚甲醛溶液固定尸检脑。于大脑额叶、小脑及胼胝体取材,石蜡包埋、切片。进行 HE 染色,碱性髓鞘蛋白(MBP)、细胞凋亡蛋白酶半胱氨酸蛋白水解酶(caspase)-3、凋亡抑制基因 bcl-2 及凋亡促进基因 bax 免疫组化染色。利用显微图像分析观察脱髓鞘的改变并进行灰度分级。计数 caspase-3、bcl-2、bax 阳性点数,作统计学分析。**结果** HSLE 组小脑、胼胝体、额叶白质均存在髓鞘脱失,以小脑最为明显,灰度级分别为:a、b、c;小脑、胼胝体、额叶白质均有 caspase-3 表达,均明显高于对照组($P<0.05$);bax 阳性表达较对照组高($P<0.05$);bcl-2 表达与对照组比较,差异无统计学意义($P>0.05$)。**结论** HSLE 病变区存在广泛脱髓鞘改变,bcl-2/ bax 比值下降所致的少突胶质细胞凋亡可能是发病原因之一。

【关键词】 海洛因; 卡纳万病; 少突神经胶质; 凋亡; 基因表达

Roles of bcl-2/bax expression and oligodendrocyte apoptosis in the pathogenesis of heroin-induced spongiform leucoencephalopathy

YIN Rui-xue, LU Jiang-yang, LU Bing-xun, CHEN Qiang, YU Jia, CUI De-hua. * Department of Neurology, Nanfang Hospital, Southern Medical University, Guangzhou 510515, China*

Corresponding author: CUI De-hua, Email: dchui@bjmu.edu.cn

【**Abstract**】 **Objective** To investigate the role of oligodendrocyte apoptosis under the regulation of the bcl-2/bax protein expression in brain white matter in the pathogenesis of heroin-induced spongiform leucoencephalopathy (HSLE). **Methods** Samples of frontal lobe, cerebellum, and corpus callosum were obtained from the brains during autopsy of 4 HSLE cases and 5 normal controls and underwent light microscopy and electron microscopy. Immunocytochemistry was used to detect the expression of myelin basic protein (MBP), caspase-3, bcl-2 protein, and bax protein. **Results** Widespread demyelination was seen in the white matter of the frontal lobe, cerebellum and corpus callosum of the HSLE cases, most severely in the cerebellum. The levels of caspase-3 and bax expression of the HSLE group were significantly higher than those of the control group (both $P<0.05$), however, the bcl-2 level of the HSLE group was no significantly different from that of the control group ($P>0.05$). **Conclusion** Widespread demyelination in the white matter is a prevailed pathological change of HSLE. Oligodendrocyte apoptosis under induced by the decrease of bcl-2/bax ratio may contribute to the pathogenesis.

【**Key words**】 Heroin; Canavan disease; Oligodendroglia; Apoptosis; Gene expression

海洛因海绵状白质脑病(HSLE)是指经鼻烫吸海洛因干馏物后出现的以脑白质海绵状空泡变性为病理特征,以小脑性共济失调为主要症状的一种中枢神经系统器质性疾病。影像学检查呈现广泛对称性白质病变,小脑半球、内囊后肢、胼胝体压部及顶部、顶枕叶白质易受损[1];脑脊液碱性髓鞘蛋白(MBP)增高[2]。其发病可能与中枢神经系统脱髓鞘有关,但具体机制不清。有研究证实放射线照射、缺血缺氧等均可继发引起少突胶质细胞凋亡,最终导致轴突脱髓鞘及传导性能丧失[3-5]。调节细胞凋

基金项目:广东省自然科学基金资助项目(020051);国家自然科学基金资助项目(30570533、30670414);国家"973"高技术研究发展计划基金资助项目(2006CB500700)

作者单位:510515 广州,南方医科大学南方医院神经内科(尹瑞雪、陆兵勋、陈强);解放军总医院第一附属医院病理科(陆江阳);北京大学神经科学研究所,北京大学医学部神经生物学系,教育部和卫生部神经科学重点实验室(于佳、崔德华)

通讯作者:崔德华,Email: dchui@bjmu.edu.cn

亡因子 bcl-2/bax 比值减少可能直接导致神经元凋亡通路[6-7]。本研究从少突胶质细胞凋亡及调控因子 bcl-2/ bax 着手，研究 HSLE 可能的发病机制。

对象与方法

一、对象与试剂

1. HSLE 组：4 例 HSLE 尸检脑组织（来自南方医科大学南方医院），时间 2001 年 7 月至 2004 年 4 月；男 3 例，女 1 例，年龄 26 ~ 38 岁；吸食海洛因时间为 1.5 ~ 10 年，平均 3.7 年；病程 5 d 1 例，15 d 1 例，2 个月 2 例。对照组：5 例正常对照脑组织（来源于非脑部病变死亡尸检病例），时间同 HSLE 组，男 4 例，女 1 例，年龄 51 ~ 78 岁。病例家属均签署知情同意书，同意参加本项研究。

2. 试剂：（1）一抗：TUNEL 试剂盒（购置南京凯基生物公司提供）。抗半胱氨酸蛋白水解酶（caspase）-3 抗体（兔抗人单克隆抗体），抗 MBP 抗体（兔抗人多克隆抗体）。抗 bcl-2 抗体（鼠抗人单克隆抗体），抗 bax 抗体（鼠抗人单克隆抗体）均购自北京中杉金桥公司。（2）二抗：通用型二步法（PV-8000）。（3）DAB 显色剂（北京中杉金桥公司）。

二、方法

1. 组织标本制备：从 4% 多聚甲醛溶液固定的脑组织切取需要组织块，包括大脑额叶、小脑和胼胝体。所有样本进行预处理[8]。（1）测定原 4% 多聚甲醛溶液 pH 值；（2）用 0.5 mmol/L、pH 值 7.30 ~ 7.40 的 PBS 洗，同时放摇床上摇晃，2 h ×4 次，之后测 pH 值并记录；（3）浸入 5% 蔗糖 PBS，4℃ 冰箱过夜；（4）测 pH 值，根据所测酸碱度再调节洗涤。

2. 包埋与切片：石蜡包埋，组织切片，切片厚 6 μm，5 张贴附普通玻片，10 张贴附于 APES 丙酮预处理玻片。

3. HE 染色：常规伊红染色和苏木精法。

4. 免疫组化[9-10]：（1）脱蜡：72 ℃ 下烤片机烤片 10 min；二甲苯 3 次分别 2 min、30 s、30 s。（2）水合：梯度乙醇至 85% 共 12 min；70% 甲醇 3% H_2O_2 10 min；自来水洗 2 min。（3）抗原修复：0.01 mol/L 枸橼酸纳缓冲液（pH 6.0）、微波 95 ℃ 13 min。（4）血清封闭：山羊血清工作液（1% 牛血清白蛋白 PBS 溶液稀释 1∶500），湿盒室温下孵育 30 min。（5）加一抗：TUNEL 试剂盒。兔抗 MBP 抗体，兔抗活性 caspase-3 抗体，鼠抗 bcl-2 抗体，鼠抗 bax 抗体（均用含 0.05% Triton X-100 和 1% 牛血清蛋白 PBS 稀释 1∶200），湿盒中孵育，4 ℃ 过夜。（6）TBS 洗 3 次 ×5 min。（7）加二抗：链霉亲合素-HRP（1∶200）室温下湿盒中孵育 1 h。（8）TBS 洗 3 次 ×5 min。（9）显色剂显色：0.01% DAB、0.05 mol/L 咪唑、0.05 mol/L Tris-HCl、0.0009% H_2O_2 的双蒸水显色 30 min。（10）封片。（11）在以上检测过程中均常规设立阴性对照（一张不加一抗，另一张不加二抗），阳性对照按试剂盒说明操作。

5. 常规电镜检测：标本均取自额叶，经戊二醛，锇酸固定，脱水包埋聚合后，超薄切片，醋酸铀，柠檬酸铅染色。观察所用的电子显微镜型号为 JEOL JEM-1200EX（日本）。

三、结果观察、判定及图像数据分析检测指标

1. 海洛因海绵状白质变性检测：光镜下，利用 Anymicro DSS 显微数码拍摄图像分析系统观察 HE 染色，MBP 免疫组化染色的切片。

2. TUNEL、caspase 染色检测凋亡：采用脱氧核糖核苷酸末端转移酶介导的原位缺口末端标记法（TUNEL 法）进行凋亡细胞的检测。TUNEL 阳性细胞判断标准：细胞核染成黄褐色或棕黄色，染色不均，细胞呈散在分布。caspase-3 阳性细胞判断标准：细胞质染成棕黄色，部分核着色，染色不均，细胞呈散在分布。

3. bcl-2 和 bax 阳性细胞计数：对照组与 HSLE 组，随机观察 6 个不连续高倍视野（40 倍），分别计数 bcl-2、bax 染色阳性细胞数。判断标准：胞质呈黄棕色或褐色。

4. 统计学处理：采用 SPSS 11.5 统计软件，病例组与对照组 TUNEL、caspase-3、bcl-2 和 bax 阳性细胞数进行 F 检验。

结　　果

1. HE 染色、MBP 免疫组化染色和电镜结果观察：对照组在小脑灰质与白质交界处，各结构层次分明，髓鞘结构完整，MBP 免疫组化染色均匀一致，无脱髓鞘病变。HSLE 组在小脑灰质与白质交界处，髓鞘完整性被破坏，可见空泡形成，MBP 免疫组化染色深染不均，空泡内未见着色，弥漫性空泡样脱髓鞘病变广泛存在于额叶、小脑、胼胝体的脑白质，其中以小脑、胼胝体部位病变更为严重。电镜下，HSLE 组可见白质髓鞘板层结构松解，髓鞘内小空泡形成（图 1）。

2. 白质细胞凋亡的检测：HSLE 组标本中发现脑白质大量细胞凋亡，caspase-3 阳性细胞广泛存在

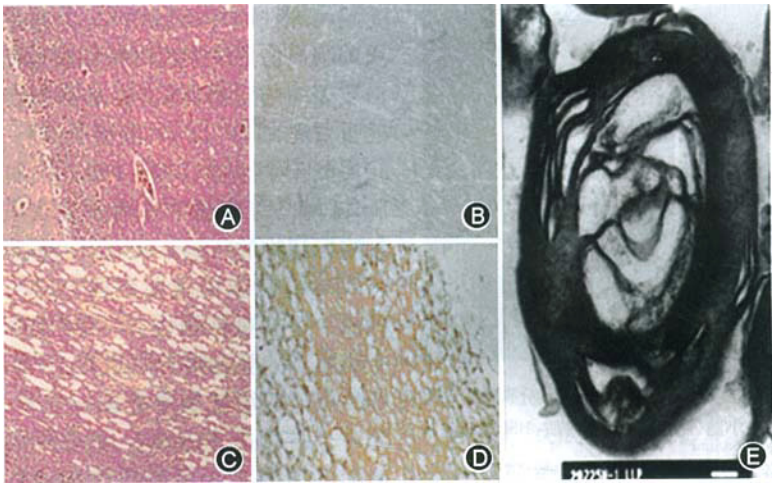

图 1 脑灰白质交界处 HE 染色和 MBP 免疫组化以及髓鞘超微结构 A. 对照组 HE 染色，各结构层次分明 ×40；B. 对照组 MBP 免疫组化染色，见髓鞘结构完整，染色均匀一致 ×40；C. HSLE 组 HE 染色，显示白质空泡样变性 ×40；D. HSLE 组 MBP 免疫组化染色，髓鞘完整性破坏，空泡形成，染色深染不均，空泡内未见着色 ×40；E. HSLE 组电镜照片，白质脱髓鞘改变，显示髓鞘板层结构松解，髓鞘内小空泡形成

于 HSLE 组标本额叶，小脑和胼胝体白质区域，以病灶中心部位为最明显，深层白质有更多的 caspase-3 阳性细胞出现。caspase-3 两组间比较差异有统计学意义（$F=6.73$，$P=0.000$），部位间比较差异有统计学意义（$F=41.81$，$P=0.000$），部位间两两比较，小脑与胼胝体之间差异无统计学意义（$P=0.184$），额叶与小脑、胼胝体比较差异有统计学意义（$P=0.000$）（图 2，表 1）。

3. bcl-2/bax 表达水平的变化：HSLE 组 bax 上调、bcl-2/bax 比值减少。bcl-2 两组间比较差异无统计学意义（$F=0.096$，$P=0.909$），部位间比较差异无统计学意义（$F=0.002$，$P=0.962$）；bax 两组间比较差异有统计学意义（$F=81.906$，$P=0.000$），部位间比较差异有统计学意义（$F=13.147$，$P=0.000$），部位间两两比较，小脑与胼胝体之间比较差异无统计学意义（$P=0.355$），额叶与小脑（$P=0.003$）、胼胝体比较差异有统计学意义（$P=0.000$）（图 3，4，表 1）。

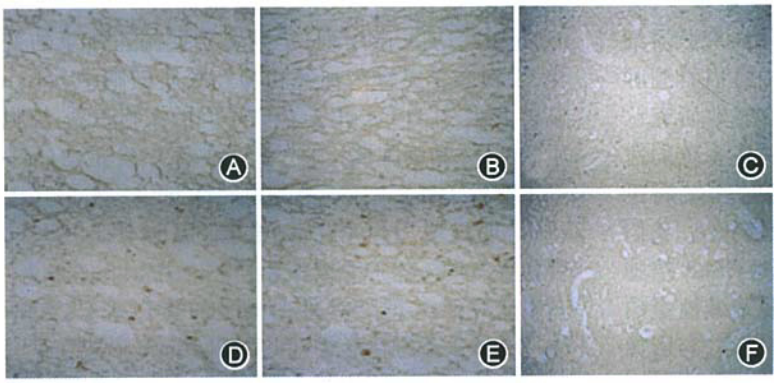

图 2 对照组和 HSLE 组 caspase-3 在不同脑区白质免疫组化染色 ×40 A、B、C：分别为对照组小脑、胼胝体、额叶白质；D、E、F：分别为 HSLE 组小脑、胼胝体、额叶白质；HSLE 组各脑区 caspase-3 的表达明显高于对照组

讨 论

自 1982 年由荷兰 Wolters 等[11]首次报道 HSLE 以来，世界各国已有陆续相关报道[12-14]。主要临床表现为小脑性共济失调；主要体征有指鼻试验不准、轮替动作笨拙、跟膝胫试验不准、小脑性共济失调步态，Romberg 征（+）；感觉检查无异常[7]。影像学检查以广泛对称性的白质病变为特点，磁共振提示大脑或小脑对称性脱髓鞘改变，其中小脑半球、内囊后肢、胼胝体压部及顶部、顶枕叶白质易受损，大脑皮质和内囊前肢无受累[1]。Weber 等[13]报道毒性白质脑病在小脑半球、大脑和小脑脚、锥体束。弥散加权成像（DWI）/表观弥散系数（ADC）显示早期病例“液体被限制在髓鞘薄层间而没有脱髓鞘”，当病理进展到亚急性期和慢性阶段受累区水弥散增加，小空泡最终融合成大空腔。正电子发射计算机断层扫描（PET）显示大脑白质扩大，双侧内囊后肢、双侧枕叶白质、双侧小脑白质无代谢（呈放射状缺损），双侧枕叶、顶叶皮质及双侧小脑皮

表 1 对照组与 HSLE 组 caspase-3，bcl-2，bax 在不同脑区的表达

组 别	例数	额叶	小脑	胼胝体
对照组	5			
caspase-3		0.60	2.40	0.80
bcl-2		12.80	12.00	13.60
bax		3.20	2.20	1.40
HSLE 组	4			
caspase-3		3.50^a	13.50^b	19.50^b
bcl-2		12.50	12.25	12.50
bax		4.00^a	17.50^b	22.00^b

注：与对照组比较，$^aP<0.05$，$^bP<0.01$

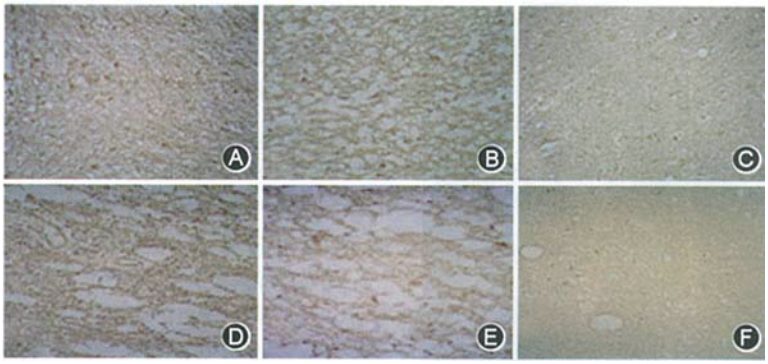

图 3　对照组和 HSLE 组 bcl-2 在不同脑区白质免疫组化染色 ×40 A、B、C：分别为对照组小脑、胼胝体、额叶白质；D、E、F：分别为 HSLE 组小脑、胼胝体、额叶白质：HSLE 组各脑区 bcl-2 的表达较对照组无明显差异

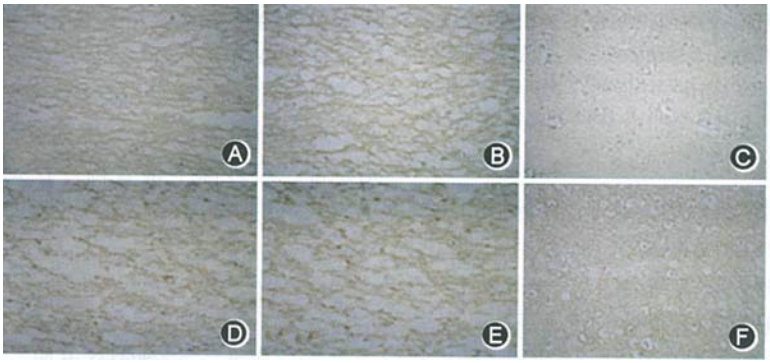

图 4　对照组和 HSLE 组 bax 在不同脑区白质免疫组化染色 ×40 A、B、C：分别为对照组小脑、胼胝体、额叶白质；D、E、F：分别为 HSLE 组小脑、胼胝体、额叶白质；HSLE 组各脑区 bax 的表达明显高于对照组

质变薄，代谢明显减低[15]。

病理学检查光镜下显示 HSLE 组脑白质海绵状变性，为无数小空泡且可以合并成较大的腔隙，从浅层白质到深层白质可见空泡样变性逐渐增多，并融合成片。Bodian 银染法可以看到轴突明显减少，有些轴突曲张肿胀或呈念珠状。电镜显示少突胶质细胞多发性空泡变性，在其残留的胞质中可以看到肿胀的线粒体及膨胀的内质网[16]。目前多数研究认为它是一种非特异性脱髓鞘病变，脑功能系统的对称性损害特点强烈提示中毒性和代谢性发病机制[17]。脑脊液碱性髓鞘蛋白（MBP）增高[2]。我们通过 HE 染色、MBP 免疫组化实验，发现 HSLE 组脑白质弥漫性广泛脱髓鞘改变，空泡内髓鞘碱性蛋白无着色，提示 HSLE 主要为脑白质髓鞘破坏，与影像学检查结果相一致。

少突胶质细胞是中枢神经的成髓鞘神经胶质细胞，它包绕神经纤维的轴突形成髓鞘，对轴突正常快速电传导等功能具有重要作用。髓鞘结构的完整性受到病理性破坏即脱髓鞘，少突胶质细胞损伤是发生脱髓鞘性改变和白质萎缩的重要原因，也是脑损伤的重要靶细胞[3]。小鼠接受 20 ~ 30 Gy 照射后，在 120 ~ 180 d 内胼胝体、海马等区域中作为少突胶质细胞标记物的环核苷酸磷脂水解酶（CNPase）和髓鞘碱性蛋白（MBP）的减少呈剂量依赖性，并与组织学上观察到的脱髓鞘变化相关；用 ^{3}H-TdR 标记的增殖细胞数逐步上升，约 2 个月时达 2 倍左右，这提示脱髓鞘的原因是少突胶质细胞的缺失[4]。缺血缺氧后白质区少突胶质细胞数量减少，这种低灌注后出现的细胞凋亡与局部激活的小胶质细胞产生肿瘤坏死因子（TNF-α）有关，后者可以与少突胶质细胞表面的 TNF 受体 1（p55）结合，并激活 caspase-2 及 caspase-3，从而导致选择性少突胶质细胞死亡[5]。我们在研究中发现 HSLE 组脑白质 caspase-3 表达增强，与对照组相比差异有统计学意义，白质区存在广泛细胞凋亡，在边缘区及相对病变程度轻的额叶，也有少突胶质细胞凋亡。

Dong 等[18]研究显示 bax 基因敲除小鼠脊髓半切损伤后能保存少突胶质细胞存活，推测脊髓损伤去除轴突后白质轴索 Walle 氏退化支持并通过触发 bax 的表达诱导少突胶质细胞凋亡死亡。采用 Affymetrix DNA 微序列，早期鉴别促凋亡转录的变化，发现未受损脊髓神经和神经胶质细胞中 bcl-xL 显著表达，并且 bcl-xL 定位在不同的细胞间隔：细胞质、线粒体和细胞核。通过把 bcl-xL 结合蛋白（bcl-xL FP）给予损害脊髓，增强内源性 bcl-xL 水平，bcl-xL FP 明显增加神经存活，推测 SCI 诱导 bcl-xL 的变化更有助于保护受损神经[19]。

研究证实几个促凋亡分子的蛋白水平，包括 bax、bad（未磷酸化形式）和一些 caspase 形式在少突胶质细胞发育过程中增加，而抗凋亡分子的稳定形式，如 bcl-2 和 bcl-xL 保持不变，推断少突胶质细胞成熟并对凋亡的敏感性增加，是因为保护机制和促凋亡通路之间平衡的改变[6]。脑桥中央髓鞘溶解

(CPM)胶质细胞质促凋亡蛋白标记 bax、bak 适量增加,同时 bcl-2 表达没有明显改变[7]。我们研究发现 HSLE 与对照组间 bcl-2 比较差异无统计学意义($P>0.05$),部位间比较差异无统计学意义($P>0.05$);bax 两组间比较差异有统计学意义($P<0.05$),部位间比较差异有统计学意义($P<0.05$),部位间两两比较,CB 与 CC 之间差异无统计学意义($P>0.05$),Fro 与 CB、CC 比较差异均有统计学意义($P<0.05$)。这说明 HSLE 组标本中抗凋亡因子 bcl-2 无明显变化;HSLE 组额叶 bax 表达无明显增强,与 HLSE 患者大脑皮质无明显凋亡及无明显临床症状相一致。综上,HSLE 组病变区存在广泛脱髓鞘改变,bax 表达增强,bcl-2/bax 比值减少所致的脑白质少突胶质细胞凋亡很可能是发病原因之一。

参 考 文 献

[1] 周亮,陆兵勋,尹恕,等. 海洛因海绵状白质脑病的 CT 和 MR 表现. 中华放射学杂志,2002,36:29-31.

[2] 尹恕,陆兵勋,李伟,等. 海洛因海绵状白质脑病的脑脊液和血清髓鞘碱性蛋白及其抗体检测及意义. 中风与神经疾病杂志,2003,20:222-224.

[3] Romero AA, Gross SR, Cheng KY, et al. An age-related increase in resistance to DNA damage-induced apoptotic cell death is associated with development of DNA repair mechanisms. Neurochem, 2003, 84: 1275.

[4] Chiang CS, McBride WH, Wither HR. Radiation induced astrocytic and microglial responses in mouse brain. Radiother Oncol, 1993, 29: 60.

[5] Masumura M, Hata R, Nagai Y, et al. Oligodendroglial cell death with DNA fragmentation in the white matter under chronic cerebral hypoperfusion: comparison between normotensive and spontaneously hypertensive rats. Neurosci Res, 2001, 39: 401-412.

[6] Osterhout DJ, Marin-Husstege M, Abano P, et al. Molecular mechanisms of enhanced susceptibility to apoptosis in differentiating oligodendrocytes. Neurosci Res, 2002, 69: 24-29.

[7] DeLuca GC, Nagy Z, Esiri MM, et al. Evidence for a role for apoptosis in central pontine myelinolysis. Acta Neuropathol (Berl), 2002, 103: 590-598.

[8] Chui DH, Dobo E, Makifuchi T, et al. Apoptotic neurons in Alzheimer's disease frequently show intracellular Aβ42 labeling. J Alzheimers Dis, 2001, 3: 231-239.

[9] Tabira T, Chui DH, Endoh M. The role of MHC class Ⅱ-positive cells in Alzheimer's disease brain//Ishii T, Allsop D, Selkoe DJ, eds. Frontiers of Alzheimer Research. Amsterdam: Elsevier, 1991: 251-258.

[10] Chui DH, Tabira T, Izumi S, et al. Decreased β-amyloid and increased abnormal tau deposition in the brain of aged patients with leprosy. Am J Pathol, 1994, 145: 771-775.

[11] Wolters EC, van Wijngaarden GK, Stam FC, et al. Leucoencephalopathy after inhaling 'heroin' pyrolysate. Lancet, 1982, 2: 1233-1237.

[12] Rizzuto N, Morbin M, Ferrari S, et al. Delayed spongiform leukoencephalopathy after heroin abuse. Acta Neuropathol (Berl), 1997, 94: 87-90.

[13] Weber W, Henkes H, Moller P, et al. Toxic spongiform leucoencephalopathy after inhaling heroin vapour. Fur Radiol, 1998, 8: 749-755.

[14] Robertson AS, Jain S, O' Neil RA. Spongiform leucoencephalopathy following intravenous heroin abuse: radiological and histopathological findings. Australas Radiol, 2001, 45: 390-392.

[15] 陆兵勋,王为民,周亮,等. 海洛因海绵状白质脑病的影像学特征. 临床神经病学杂志,2002,15:12-14.

[16] 陆兵勋,周亮,潘速跃,等. 海洛因海绵状白质脑病的临床和病理特点. 中华神经科杂志,2001,34:347-350.

[17] Buttner A, Mall G, Penning R, et al. The neuropathology of heroin abuse. Forensic Sci Int, 2000, 113: 435-442.

[18] Dong HX, Fazzaro A, Xiang CX, et al. Enhanced oligodendrocyte survival after spinal cord injury in bax-deficient mice and mice with delayed wallerian degeneration. J Neurosci, 2003, 23: 8682-8691.

[19] Nesic-Taylor O, Cittelly D, Ye Z, et al. Exogenous bcl-xL fusion protein spares neurons after spinal cord injury. Neurosci Res, 2005, 79: 628-637.

(收稿日期:2007-06-23)

(本文编辑:朱瑶)

2008 全国妇产科学术会议通知

为了提高妇产科疾病的诊疗水平,推动学科发展,同时为妇产科医师提供一个学术交流的平台,由 2008 全国妇产科学术会议组委会、中华医学杂志英文版和中华医学杂志主办、兰州大学第一医院承办的 2008 全国妇产科学术会议将于 2008 年 5 月 30 日至 6 月 2 日在甘肃省兰州市召开。本次学术会议重点就妇科肿瘤、普通妇科、生殖内分泌和围产医学、计划生育等妇产科的热点话题进行学术探讨,将邀请国内著名专家郎景和教授、沈铿教授、杨慧霞教授、夏恩兰教授等做专题讲座。会议主要学术交流形式包括大会演讲、论文展板、优秀论文评比、手术录像展示等,欢迎国内的妇产科医生参与学术交流。参会代表将获得国家级继续教育学分 10 分。

参会者请寄 800 字以内中英文摘要,参加论文竞赛单元者请同时寄论文全文(中英文均可)。会议将选择中、英文优秀论文分别刊登在中华医学杂志和中华医学杂志英文版(SCI 核心期刊,2006 年影响因子 0.615)。

参会论文请寄至:北京市东城区东四西大街 42 号,中华医学会中华医学杂志英文版陈立敏编辑收,邮编:100710。信封上注明"08 妇产科会议征文"。论文投稿截止日期:2008 年 4 月 30 日。欢迎通过 Email 投稿至:gomeeting@gmail.com。会议注册费 800 元/人。因同期有多起会议举行,住宿紧张,请参会者详细填写会议注册表,尽快通过邮寄或 Email 发至秘书处,会议的其他详细信息,请访问:www.cmj.org。