中枢神经影像学··

The fMRI research on human brain responses to the event-related visual stimulation of food in fasting state

NI Wan-dong, HAO Jing, LI Kun-cheng, HAN Ji-sheng, LUO Shu-qian

(Biomedical Engineering Institute, Capital University of Medical Science, Beijing 100054*, China)*

[Abstract] **Objective** To research the human brain responses to the event-related visual stimulation of food in fasting state with functional magnetic resonance imaging (fMRI). **Methods** A natural reward pathway which consists of some interconnected brain regions relates to the craving of food in the fasting state of human being. fMRI has high time resolution, low cost and less harm, the data acquired by fMRI can be processed and analyzed in single case. A pre-experiment was implemented with the echo planar imaging scan in the event-related design modality for two healthy volunteers. After fasting for 12 hours, the subjects accepted stimulations by the randomly presented pictures of food, non-food and blur objects during fMRI scanning. The functional data was processed with software statistical parameter mapping 2 (SPM2). After a *t* test to the region of interest (ROI) activated respectively by the three kinds of stimulation pictures. **Results** It found that the ROIs acquired were contained in the regions of amygdala, orbitofrontal cortex. These regions were much more corresponding to the ROIs acquired by positron emission tomography. **Conclusion** Confirming the reward pathway which related to visual stimulation of food is helpful for further finding the means of effectively controlling feeding action.

[Key words] Craving; fMRI; Amygdala; Orbitofrontal cortex; Event related design

人脑对事件相关食物视觉刺激反应的功能磁共振成像的初步研究

倪皖东[1],郝　晶[2],李坤成[2],韩济生[3],罗述谦[1]

(1.首都医科大学生物医学工程学院,北京　100054; 2.首都医科大学宣武医院; 3.北京大学神经科学研究所)

[摘　要]　**目的**　通过功能磁共振成像(fMRI)初步研究人脑对事件相关食物视觉刺激反应。**方法**　本研究利用 fMRI 技术具有时间分辨率高、对人体无创并且可以对单例数据处理分析的优势,采用平面回波成像(EPI)序列,检测在饥饿状态下,人脑对事件相关食物视觉刺激反应。实验中 2 名健康志愿受试者,选择事件相关任务模式禁食 12 h 后扫描。扫描的同时接受随机播放的食物图片、非食物图片和空白模糊图片的视觉刺激。用 SPM 2 软件处理功能成像数据,对由三类图片所引发的感兴趣区(ROI)做相关 *t* 检验统计。**结果**　与食物渴求相关的脑区分布在杏仁核、眶额皮质以及枕叶皮质,与既往的正电子放射扫描成像(PET)实验结果相符。**结论**　确定与食物渴求相关的奖赏通路,对于了解人类在饥饿状态下对食物渴求的复杂认知规律,为进一步寻找有效调控人类摄食行为的手段有重要意义。

[关键词]　渴求; 功能磁共振成像; 杏仁核; 眶额皮质; 事件相关

[中图分类号]　R338; R445.2; R318　[文献标识码]　A　　[文章编号]　1003-3289(2004)04-0564-04

1　引言

人脑是生物长期进化中不断修补、堆积而成的产物,它具有复杂的自适应行为因而形成人类的许多本能。大多数人同意,人脑存在一类自然奖赏通路[1],它是大脑中的一些互相连接的脑区,当人类或动物遇到一些确信可以达到有益的生理快感刺激时,这些大脑区域就会被激活。这种激活可以确保生理快感与那些保证种群繁衍的行为紧密相连。人类感觉到的自然奖赏常见于缓和饥饿、解渴、性行为和补充营养等过程。当人类奖赏通路缺少适当的刺激时会产生渴求,这是指一种强烈地、主动地使用某种物质的欲望和冲动。对于大多数人来说,通常表现为对某种物质的依赖。除了自然奖赏行为以外,还有一些人为的奖赏行为,中断人为的奖赏行为所产生的渴求即称为成瘾,最常见的如酒精、尼古丁和海洛因成瘾。这些人为的奖赏行为可以导致生理功能紊乱,危害人类种群延续。近来还发现,人类在饥饿状态下对食物的渴求是一个高级认知过程[2]。它包括视觉认知反应过程与渴求相关的复杂情绪反应的过程。人们依靠 PET 实验证明,灵长类动物的杏仁核及眶额皮质对于食物的视觉、味觉和嗅觉引发的

[作者简介] 倪皖东(1964 -),男,山东省招远市人,在读博士。

E-mail: niwandong @vip.sina.com

[收稿日期] 2004-01-15

© 1995-2005 Tsinghua Tongfang Optical Disc Co., Ltd.　All rights reserved.

刺激有特异反应,并且和食物的奖赏效应相关联[3]。

虽然 PET 生化分辨率高,它可以动态、定量地从分子水平观察到示踪剂在人体内的神经生理生化的变化过程。但它是一种微创的实验,并且成本较高,时间分辨率也低。另外,在涉及高级认知过程实验时,它需要对大约 1 min 之内的数据进行平均,要得到有意义的 PET 实验结果,需要对至少 5～6 名被试进行成组分析。这就限制了我们了解人类在饥饿状态下对食物呈现刺激反应的更深层的复杂认知过程。fMRI 具有无放射性,可重复测量等优点。它在理论上的时间分辨率在 EPI 中的事件相关模式的实验里至少可以达到是 1～3 s[4]。并且它可以对个体的数据进行统计和分析,因此可以减少研究成本。我们有希望利用 fMRI 来了解一些用 PET 手段了解不到的有关人类在饥饿状态下对食物渴求有关的复杂认知规律,为今后进一步寻找有效调控人类摄食行为的手段做前期准备。

2　对象和方法

2 名被试,男女各 1,右利手。年龄分别 20,23 周岁。均无精神病、神经病和糖尿病病史。选择事件相关设计模式,禁食 12 h 后扫描。视觉刺激任务采用随机播放的食物图片 (Food-1 至 Food-30) 和与饮食活动无关的中性物品图片(People-1 至 People-30) ,另外,从这两组图片中随机抽取 30 张图片,经 Photoshop 软件模糊、平滑处理后,与前两组图片的色彩和色调相匹配,作为空白对照模糊图片(Others-1 至 Others-30) 。按照视觉刺激与刺激间歇交替转换方式施加。同时以 Presentation 0.53 软件控制随机播放三类视觉刺激图片。每张图片、任务均随机发生。采用事件相关扫描模式,有 27 个平均长度为 20 s 的任务。每任务包括 1 个 2 s 的图片刺激阶段,和一个平均 18 s 的刺激间隔阶段,视觉刺激图片为 2 张同类图片,每张图片播放 1 s,图片刺激间隔在 16,18,20 s 之间随机出现,间隔时间内呈现背景是黑色的十字线图片(图 1) 。

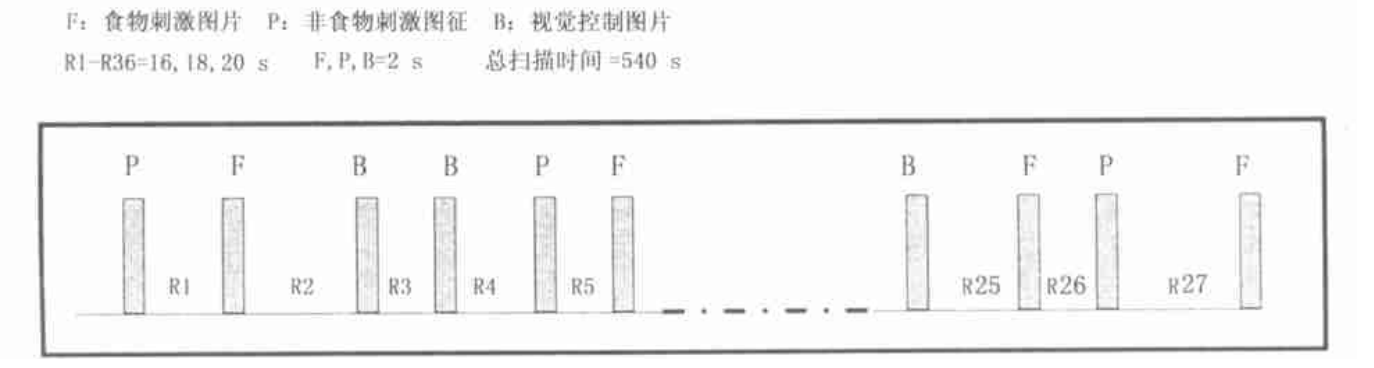

图 1

实验所用的 Siemens 全身 MRI 扫描仪,场强为 1.5 T。采用单次激发梯度回波(single-shot EPI) T2* 加权序列,获取脑内 BOLD 信号。冠位扫描,层厚/间距(THK) = 5.0/1.0 mm,脉冲重复时间/回波时间/反转角(TR/TE/Flip) = 2000 ms/50 ms/90°,图像范围(field of view,FOV) = 220 mm,数据矩阵(Matrix) = 64 ×64。每 2 s 可获得无间隔覆盖全脑的 16 层图像。实验采用 SPM 2 处理功能像数据,经过头动矫正、空间标准化、高斯平滑完成图像空间预处理,再进行个体数据统计分析[5]。按视觉刺激的条件并结合考虑血流动力学效应设计实验矩阵,用 SPM 对该矩阵和实际 fMRI 数据进行一般线性回归计算[6],可以得到三类基本的脑内激活区域,即:由食物图片视觉刺激所引发的饥饿状态下人脑的相关脑激活区域 ROI_{FOOD},中性物品图片视觉刺激所引发的饥饿状态下人脑的相关脑激活区域 ROI_{PEOPLE} 以及空白模糊图片视觉刺激所引发的饥饿状态下人脑的相关脑激活区域 ROI_{OTHERS}。再采用 t 检验统计,将 ROI_{FOOD} 分别与 ROI_{PEOPLE} 和 ROI_{OTHERS} 对比分析,得到的 $ROI_{FOOD-PEOPLE}$ 和 $ROI_{FOOD-OTHERS}$ 就是反应食物渴求的相关脑内激活区域,而 $ROI_{PEOPLE-OTHERS}$ 则是中性物品图片视觉刺激所引发的相关的脑内激活区域。t 检验统计的取值范围,$P = 0.0001$,相连体素大于 20 被保留。

3　结果

对受试者在饥饿状态下进行扫描,然后进行的问卷结果显示,食物刺激图片引发了受试者对食物的渴求情绪,而另外两类图片的刺激则没有引发对食物的渴求情绪。

通过 t 检验统计,将 ROI_{FOOD} 分别与 ROI_{PEOPLE} 和 ROI_{OTHERS} 对比统计,得到的 $ROI_{FOOD-PEOPLE}$ 和 $ROI_{FOOD-OTHERS}$ 就是反应食物渴求的相关脑内激活区域,而 $ROI_{PEOPLE-OTHERS}$ 是中性物品图片视觉刺激所引发的相关的脑内激活区域。t 检验统计的取值范围,$P = 0.0001$,相连体素大于 20 被保留。所获得的功能成像结果,如图 2 所示。

4　结论与讨论

4.1　关于食物渴求的脑区的分析　图 2 中的 $ROI_{FOOD-PEOPLE}$ 和 $ROI_{FOOD-OTHERS}$ 所反映的实验结果,与既往相关的 PET 实验结果有相似之处。相关的 PET 实验也证明,杏仁核、眶额皮质与人脑饥饿状态下对食物视觉任务反应联系非常紧密[7]。后来人们还发现灵长类动物的杏仁核及眶额皮质对于食物的视觉、味觉和嗅觉引发的刺激有特异反应[3]。其他的 PET 实验也表明了杏仁核的复杂性,以及眶额皮质对于那些能唤起情绪的对象和事件有记忆增强效应[8]。最近,又有人在用 PET 技术来检测食物的刺激鼓励值(incentive value of

© 1995-2005 Tsinghua Tongfang Optical Disc Co., Ltd.　All rights reserved.

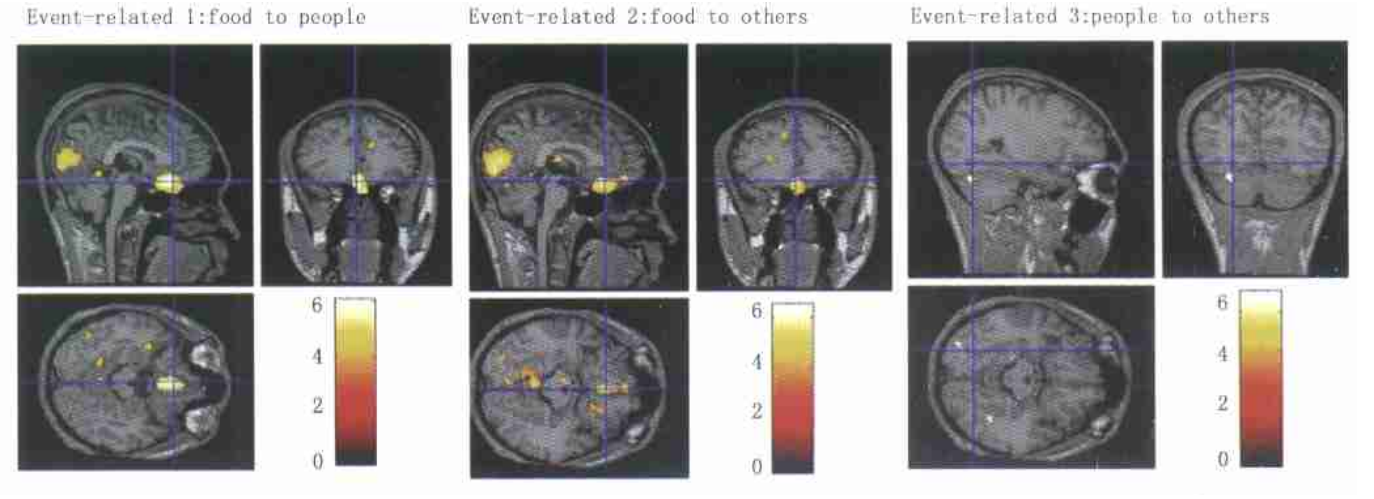

图 2　$ROI_{FOOD-PEOPLE}$ 和 $ROI_{FOOD-OTHERS}$ 就是反应食物渴求的相关脑内激活区域,二者均包含了杏仁核、眶额皮质以及视觉皮质区。而 $ROI_{PEOPLE-OTHERS}$,只包含部分枕叶区域,而不含杏仁核、眶额皮质区。这些与既往相关 PET 实验结果有相似之处

stimuli)影响期待目标选择性的神经基础,发现杏仁核以及眶额皮质内的一些区域在选择目标的过程中具有不同作用[9]。而 $ROI_{PEOPLE-OTHERS}$,只包含部分枕叶区域,不含杏仁核、眶额皮质区,它是中性物品图片视觉刺激所引发的相关特异的脑内激活区域,反应了 ROI_{PEOPLE} 与 ROI_{OTHERS} 的差别,可以理解为这两类非食物图片所包含的视觉信息有差别。实验中的 t 检验统计的取值范围,$P = 0.0001$,相连体素大于 20 被保留,因此在这种条件下得出的结论十分严格,只保留了最相关的功能激活区域,但同时也可能过滤掉了有用的激活区域。另外,虽然 fMRI 的数据可以进行个体的统计处理,但本研究的受试者只有 2 例,只能是对人脑对事件相关食物视觉刺激反应的功能磁共振成像的初步研究,要寻找更普遍的规律需要扩大样本量。

4.2　关于扫描模式的设计和选择的合理性　事件相关的扫描模式一次只给一个刺激,经过一段间隔,进行下一个相同或不同的刺激。刺激呈现以后,BOLD 信号逐渐增强,达到峰值后又缓慢降到基线水平。这些将不同类型的测验随机混合在一起的事件相关的 fMRI 设计,使不同类型的测验以不可预测的随机顺序出现,避免了受试者在一个组块设计中连续完成多个相同类型的非随机发生的刺激任务的情况,消除了受试者的策略性、注意定势和练习效应。但是,如果单从信噪比和统计力角度来看,事件相关的扫描模式并不是最理想的。按照 Bandettini 和 Cox[10] 的研究结果,对于有恒定刺激间隔的事件相关 fMRI 研究,当刺激呈现时间(stimulus duration, SD)小于 2 s 时,最适宜的刺激间隔(inter-trial interval, ITI)为 12～14 s;当 SD 大于 2 s 时,比较适宜的 ITI 等于或稍大于(8 + 2 ×SD)。这要求视觉刺激任务之间的间隔很长,限制了在有限时间内可以用于平均的测验的数目,直接导致信噪比下降。要提高统计力、加强信噪比最直接的办法是设法缩短 ITI 的长度。Pollmann 等[11] 研究了短时非定长 ITI 的效果,发现当 ITI = 4 s 时测得的信号幅度与 ITI = 12 s 时类似。Ollinger 等人[12] 进一步的模拟研究表明:最适宜的 ITI 范围为:最短为 1～2 个 TR,最长为 3～4 个 TR。在本研究中的 540 s 的扫描中,如果采用这种快速事件相关扫描模式,则会产生 135 个平均长度为 4 s 的刺激任务,这似乎可以大大提高信噪比和统计力。但是,Friston 等人[13] 发现,在快速事件相关设计中,虽然间隔很近的相同类型测验和不同类型测验以大致线性的方式相加,但仍然可以观察到微小的线性偏离。当研究更高级的认知功能及使用更复杂的实验任务时,要考虑以上线性结论是否具有普遍性。渴求过程涉及视觉认知、情绪变化以及人类古老的寻找食物的本能,对于这类复杂的认知任务,要慎重考虑以上线性结论的正确性。

判断一种扫描方式是否合理,不仅要看单位时间内的刺激任务的数目,而且要注意研究高级认知功能及使用更复杂实验任务时,线性结论的合理性,以及由于在实际操作过程中增加时间精度所导致的可操作性和多种实验数据的可处理性。从本研究的实验结果来看,事件相关的扫描模式兼顾了以上各因素。

4.3　关于 EPI 扫描时的颅底层面的 BOLD 磁感应性伪影　由于在空气和脑组织交界(例如下丘脑,下颞叶,眶额叶)的地方有很强的磁化率效应,造成该处 BOLD 信号过低。目前已有多种方法包括改进扫描序列,扫描方向,数据处理等以尽力降低磁化率效应。第一,冠状位扫描,可以减少产生伪影的机会,试验设计还要考虑其他的要素来决定扫描的相位;第二,扫描 ROI 时的角度要尽量避开颅底部位;第三,可以在一种扫描设置下,选择不同任务的对照组,注意观察对比这些对照组之间的结果,从中判断是否是伪影。如图 2,在相同扫描设置下,在"FOOD-PEOPLE"、"FOOD-OTHERS"中可以看到眶额叶皮质的兴奋区域,而在"FOOD-OTHERS"中却看不到这样的结果,因此眶额叶皮质的兴奋区域可能不是伪影,而是与食物刺激有关的兴奋区。当然,要获得稳定的结论,控制受试对象的状态,扩大样本量也很有必要。

4.4　进一步的研究工作方向　确定与食物渴求相关的奖赏通路,对于了解人类在饥饿状态下对食物渴求的复杂认知规

© 1995-2005 Tsinghua Tongfang Optical Disc Co., Ltd.　All rights reserved.

律,为进一步寻找有效调控人类摄食行为的手段有重要意义。今后的研究有两个重点,首先是客观确定脑功能区。除了进一步选用合理的统计方法,扩大样本量之外,还需要运用多模式功能成像配准技术,利用各种模式的功能成像方法的特点,达到优势互补。近年的时间簇分析技术(time cluster analysis, TCA)相信也会有助于功能区域的分析[14]。另一重点就是认识相关脑区之间的功能联结。近年来出现的低频波动分析技术(low frequency fluctuation, LFF),很有希望运用于确定与食物渴求相关的奖赏通路中相关脑区之间的功能联结的分析。

[参考文献]

[1] Kelley AE, Berridge KC. The neuroscience of natural rewards: relevance to addictive drugs[J]. J Neurosci ,2002 ,22(9) :3306-3311.

[2] Bechara A, Damasio H, Damasio AR, et al. Different contributions of the human amygdala and ventromedial prefrontal cortex to decision-making[J]. J Neurosci ,1999 ,19(13) :5473-5481.

[3] LeDoux JE. Emotion circuits in the brain[J]. Annu Rev Neurosci, 2000 ,23 :155-184.

[4] McCarthy G, Luby M, Gore JC, et al. Functional magnetic resonance imaging in a visual oddball task[J]. Neuroimage ,1996 ,3 :548.

[5] Zhang HM ,Chen SZ. A new method for the analysis of the functional brain image ——SPM[J]. Chin J Med Imaging Technol, 2002, 18 (7) :711-713.
张海敏,陈盛祖. 一种新的脑功能分析法 ——统计参数图[J]. 中国医学影像技术,2002 ,18(7) :711-713.

[6] Friston KJ, Holmes AP, Poline JB, et al. Analysis of fMRI time-series revisited[J]. Neuroimage ,1997 ,2(1) :45-53.

[7] Rolls ET, Yaxley S, Sienkiewicz ZJ. Gustatory responses of single neurons in the orbitofrontal cortex of the macaque monkey[J]. J Neurophysiol ,1990 ,64(4) :1055-1066.

[8] Morris JS, Dolan RJ. Involvement of human amygdala and orbitofrontal cortex in hunger-enhanced memory for food stimuli[J]. J Neurosci ,2001 ,21(14) :5304-5310.

[9] Arana FS, Parkinson JA, Hinton E, et al. Dissociable contributions of the human amygdala and orbitofrontal cortex to incentive motivation and goal selection[J]. J Neurosci ,2003 ,23(29) : 9632-9638.

[10] Bandettini PA, Cox RW. Event-related fMRI contrast when using constant interstimulus interval: theory and experiment[J]. Magn Reson Med, 2000 ,43(4) :540-548.

[11] Pollmann S, Wiggins CJ, Norris DG, et al. Use of short inter trial intervals in single-trial experiments: a 3T fMRI- study[J]. Neuroimage ,1999 ,8(4) :327-339.

[12] Ollinger JM, Shulman GL ,Corbetta M. Separating processes within a trial in event-related functional MRI[J]. Neuroimage ,2001 ,13(1) : 210-217.

[13] Friston KJ, Zarahn E, Josephs O, et al. Stochastic designs in event-related fMRI[J]. Neuroimage ,1999 ,10(5) :607-619.

[14] Pan LM, Luo SL, Zhang Y, et al. Time cluster analysis method used in fMRI data processing[J]. Chin J Med Imaging Technol, 2004 ,20(1) :122-124.
潘丽敏,罗森林,张颖,等. 用于功能核磁数据处理的 TCA 方法[J]. 中国医学影像技术,2004 ,20(1) :122-124.

Color Doppler echocardiography diagnosis of fetal heart myxoma : case report

彩色多普勒超声心动图诊断胎儿心脏黏液瘤 1 例

刘文峰,牟书堂

(山东省寿光市人民医院超声科,山东 寿光 262700)

[Key words] Myxoma; Fetus; Echocardiography [关键词] 黏液瘤; 胎儿; 超声心动图

[中图分类号] R732.1; R445.1 [文献标识码] B [文章编号] 1003-3289(2004)04-0567-01

孕妇,25 岁,停经 7.5 个月,体健,无家族遗传史。超声检查:单胎,双顶径 8.2 cm,股骨长 6.1 cm,羊水 5.6 cm,胎心率 145 次/分,左右心比例大致正常,于左室腔内见 1.3 cm ×1.2 cm 的强回声团块,边界清,回声均质,靠近二尖瓣环,不活动,随心脏收缩形态可发生改变(图 1)。超声提示:单胎晚孕,胎儿左心室实性团块(提示黏液瘤)。引产后解剖证实。

讨论 胎儿心脏黏液瘤罕见。心脏黏液瘤常为单发,可发生在各心腔,以左心房多见,右心房次之,心室少见。胎儿超声心动图检查中心尖四腔心切面尤为重要,结合多切面观察,能对占位性病变定位及定性诊断。

[作者简介] 刘文峰(1972 -),男,山东人,学士,住院医师。

[收稿日期] 2003-11-19

© 1995-2005 Tsinghua Tongfang Optical Disc Co., Ltd. All rights reserved.